




(<http://www.rae.ru/>)

*Горняк В.В.
ученый секретарь
ИД Р 14.18.585*

Электронный научный журнал

Сайт: www.rae.ru

Современные проблемы науки и образования



ISSN 2070-7428

"Перечень" ВАК

ИФ РИНЦ = 0,737

ЛИЧНЫЙ ПОРТФЕЛЬ ([HTTP://LK.SCIENCE-EDUCATION.RU](http://lk.science-education.ru))

Главная (/ru) / Выпуски журнала (/ru/issue) / Выпуск журнала № 6 за 2015 год (/ru/issue/view?id=130)

Информация о статье

- Журнал**
Современные проблемы науки и образования. – 2015. – № 6
- Дата публикации**
30.11.2015
- Раздел**
Медицинские науки (14.01.00, 14.02.00, 14.03.00)
- УДК (Универсальная десятичная классификация)**
577.2:574:616-002:612.017.014

ДИНАМИКА ТЕЧЕНИЯ ВОСПАЛЕНИЯ, ВЫЗВАННОГО НА ФОНЕ МЕТАЛЛИНДУЦИРОВАННОЙ ИММУНОДЕПРЕССИИ

АВТОРЫ РЕЗЮМЕ ФАЙЛЫ КЛЮЧЕВЫЕ СЛОВА ЛИТЕРАТУРА

Балабекова М.К. (<mailto:balabekovamarina@mail.ru>) 1 Рыспекова Н.Н. (mailto:n_nataly52@mail.ru) 1 Жукешева М.К. (<mailto:mzhukesheva@mail.ru>) 1 Токушева А.Н. (<mailto:aliyatokusheva@mail.ru>) 1 Мырзагулова С.Е. (mailto:sirsulu_68@mail.ru) 1 Ахмедшина Д.А. (<mailto:daniya908@mail.ru>) 1 Трубачев В.В. (<mailto:vasiliy10.06.90@mail.ru>) 1

УДК 577.2:574:616-002:612.017.014

ДИНАМИКА ТЕЧЕНИЯ ВОСПАЛЕНИЯ, ВЫЗВАННОГО НА ФОНЕ ИНТОКСИКАЦИИ МЕТАЛЛИНДУЦИРОВАННОЙ ИММУНОДЕПРЕССИИ

Балабекова М.К.¹, Рыспекова Н.Н.¹, Жукешева М.К.¹, Токушева А.Н.¹, Мырзагулова С.Е.¹, Ахмедшина Д.А.¹, Трубачев В.В.¹

¹Казахский Национальный Медицинский Университет им. С.Д. Асфендиярова, кафедра патофизиологии, Алматы, Республика Казахстан (050050, Алматы, ул. Толе би, 88), balabekovamarina@mail.ru

В работе исследовано течение асептического воспаления у крыс, вызванного на фоне интоксикации солями ванадия и хрома. Проведены 2 серии экспериментов, в каждой серии было по 30 животных. Животных делили по 3 подгруппы по 10 крыс в каждой. Асептическое воспаление моделировали путем подкожного введения в межлопаточную область 0,3 мл скипидара на вазелиновом масле. Перед этим у крыс в межлопаточной области выстригали шерсть и подкожно вводили 0,5 мл воздуха. Комбинированную затравку ванадатом аммония и бихроматом калия производили ежедневно (кроме воскресенья) в течение двух недель из расчета по 5 мг/кг м.т. перорально при помощи металлического зонда. Сразу после двухнедельной затравки ВА и БК у крыс моделировали асептическое воспаление. Исследования проводили через 1, 7 и 14 суток от начала моделирования асептического воспаления. При вскрытии проводили визуальную оценку картины воспаления. Установлено, что течение асептического воспаления в условиях предварительной затравки крыс соединениями тяжелых металлов без лечения усугубляется тенденцией к хронизации процесса.

Ключевые слова: воспаление, модель асептического воспаления, крысы, тяжелые металлы, ванадий, хром

DYNAMICS OF INFLAMMATION MODELED ON THE BACKGROUND OF METALINDUCED IMMUNOSUPPRESSION

Balabekova M.K.¹, Ryspekova N.N.¹, Zhukesheva M.K.¹, Tokusheva A.N.¹, Myrzagulova S.E.¹, Akhmedshina D.A.¹, Trubachev V.V.¹

¹Asfendiyarov Kazakh National Medical University, Department of Pathophysiology, Almaty, Republic of Kazakhstan (050050, Almaty, Tole bi street, 88), balabekovamarina@mail.ru

In work for aseptic inflammation in rats induced intoxication on the background of vanadium and chromium salts. Two series of experiments were conducted, within each series were 30 animals. Animals were divided by 3 groups of 10 rats each. Aseptic inflammation was modeled by subcutaneous injection in the interscapular region of 0.3 ml of mineral oil of turpentine on. Before that, in the rat interscapular region wool cut out and subcutaneously injected 0.5 ml of air. Combination seed ammonium vanadate and potassium dichromate are cleaned daily (except Sunday) for two weeks at the rate of 5 mg / kg bw orally by a metal probe. Just two weeks after seeding BA and BC rats modeled aseptic inflammation. Slaughter made after 1, 7 and 14 days from the beginning of the simulation of aseptic inflammation. The autopsy carried out a visual assessment of paintings inflammation. It was established that during the aseptic inflammation in a rat pre-seeded with heavy metals without treatment is compounded by the tendency to chronic process.

Keywords: inflammation, aseptic inflammation model, rat, heavy metals, vanadium, chromium

Изменения структуры и функций разных компонентов адаптивного и генетически детерминированного иммунитета, обусловленного развитием вторичного иммунодефицитного состояния, могут быть не только следствием заболеваний, но и неблагоприятного воздействия химических экотоксикантов. Примером может служить течение воспалительного процесса на фоне дизрегуляции иммунной системы, вызванной интоксикацией соединениями металлов [2,8]. Заживление ран влечет за собой три отдельных этапа: начальную фазу воспаления, фазу распространения и, наконец, производства и реорганизации внеклеточной матрицы, что приводит к восстановлению тканей или

регенерации [1,3-5]. Дефекты, как в начальной фазе, так и в фазе исцеления могут привести к сбою в последующих процессах роста фибробластов и синтеза коллагена [6,7]. В связи с вышеизложенным, целью настоящего исследования явилось изучение в динамике течения асептического воспаления, вызванного на фоне интоксикации соединениями тяжелых металлов.

Материал и методы исследования

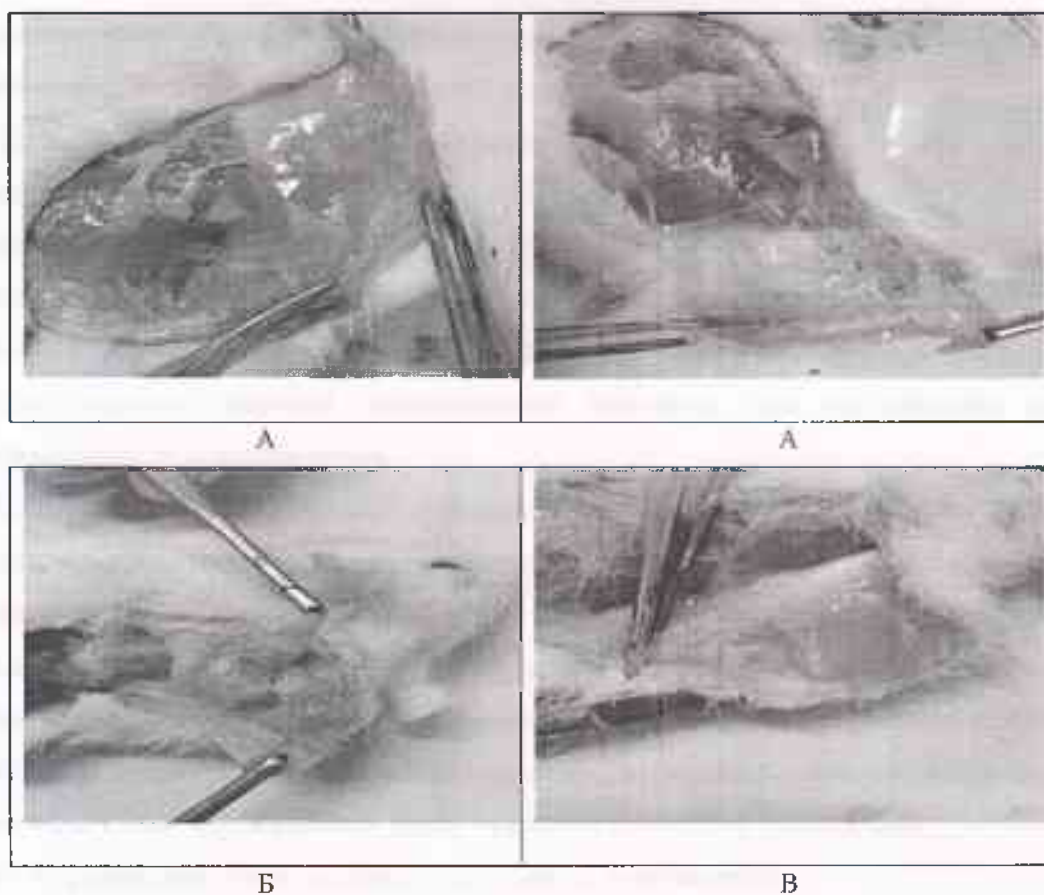
Работа выполнена в рамках проекта «Молекулярно-биологические особенности течения асептического воспаления, ассоциированного с экологенной иммунодепрессией» (сроки реализации: 2015-2017 гг.) при финансовой поддержке Министерства образования и науки Республики Казахстан.

Эксперименты выполнены на 60 белых крысах-самцах массой 180-240 г., содержащихся в стандартных условиях вивария на обычном пищевом рационе. Проведены 2 серии экспериментов: 1 серия – половозрелые крысы с асептическим воспалением; 2 серия – половозрелые крысы + асептическое воспаление + ванадат аммония (ВА) и бихромат калия (БК). Животных 1 и 2 серий делили по 3 подгруппы по 10 крыс в каждой. Асептическое воспаление моделировали путем подкожного введения в межлопаточную область 0,3 мл скипидара на вазелиновом масле. Перед этим у крыс в межлопаточной области выстригали шерсть и подкожно вводили 0,5 мл воздуха. Комбинированную заправку ванадатом аммония и бихроматом калия производили ежедневно (кроме воскресенья) в течение двух недель из расчета по 5 мг/кг м.т. перорально при помощи металлического зонда. Сразу после двухнедельной заправки ВА и БК у крыс моделировали асептическое воспаление. Исследования проводили через 1, 7 и 14 суток от начала моделирования асептического воспаления. При вскрытии проводили визуальную оценку картины воспаления.

Исследования проводились с соблюдением норм и правил проведения экспериментов с участием животных (заявка №166, решение ЛЭК КазНМУ им. С.Д.Асфендиярова, протокол № 3 от 01.04.2015).

Результаты и обсуждение

Подкожное введение скипидара приводило к развитию асептического воспаления. Так, через 1 сутки от начала введения скипидара у крыс клинически развивалась картина острого воспаления с явлениями гиперемии. Очаг воспаления визуально без особенностей. В области введения скипидара отмечался выраженный отек ткани, при пальпации резко болезненный. При вскрытии обнаруживался ожог мягких тканей с элементами некроза, очаг ограничен, размерами 8-10 мм., ярко выраженный сосудистый рисунок (рисунок 1 А).



А – через 1 сутки; Б – через 7 суток; В – через 14 суток

Рис. 1. Макроскопическая картина раны у крыс с асептическим воспалением в динамике наблюдения

При вскрытии на внутренней поверхности кожи наблюдался очаг некроза без четких границ (рисунок 1 А). Сосудистый рисунок четко выражен, вокруг очага некроза явления гиперемии.

Дальнейшие исследования были проведены через 7 суток от начала моделирования асептического воспаления. При визуальной оценке воспаления у крыс установлена раневая поверхность с небольшой гнойно-геморрагической корочкой размером 0,8-1 см, при удалении корочки гнойно-серозное отделяемое объемом до 0,5 мл. Отмечалась припухлость, при пальпации болезненная, границы четкие (рис. 1 Б). На внутренней раневой поверхности обнаружен небольшой очаг воспаления с капсулой, края ровные, ощущался сильный запах скипидара. На капсуле умеренный сосудистый рисунок, при вскрытии капсулы обнаружено гнойно-серозное отделяемое, густое, однородное, объемом до 1 мл.

Визуальная оценка раны в последний срок исследования показала небольшую припухлость в зоне воспаления, безболезненную. На месте введения инъекции образовалась корочка мягкой консистенции, при удалении без отделяемого. При вскрытии на внутренней

поверхности кожи обнаружено уплотнение мягкой консистенции, без отделяемого, внутри которой отмечалось разрастание грануляционной ткани (рисунок 1 В).

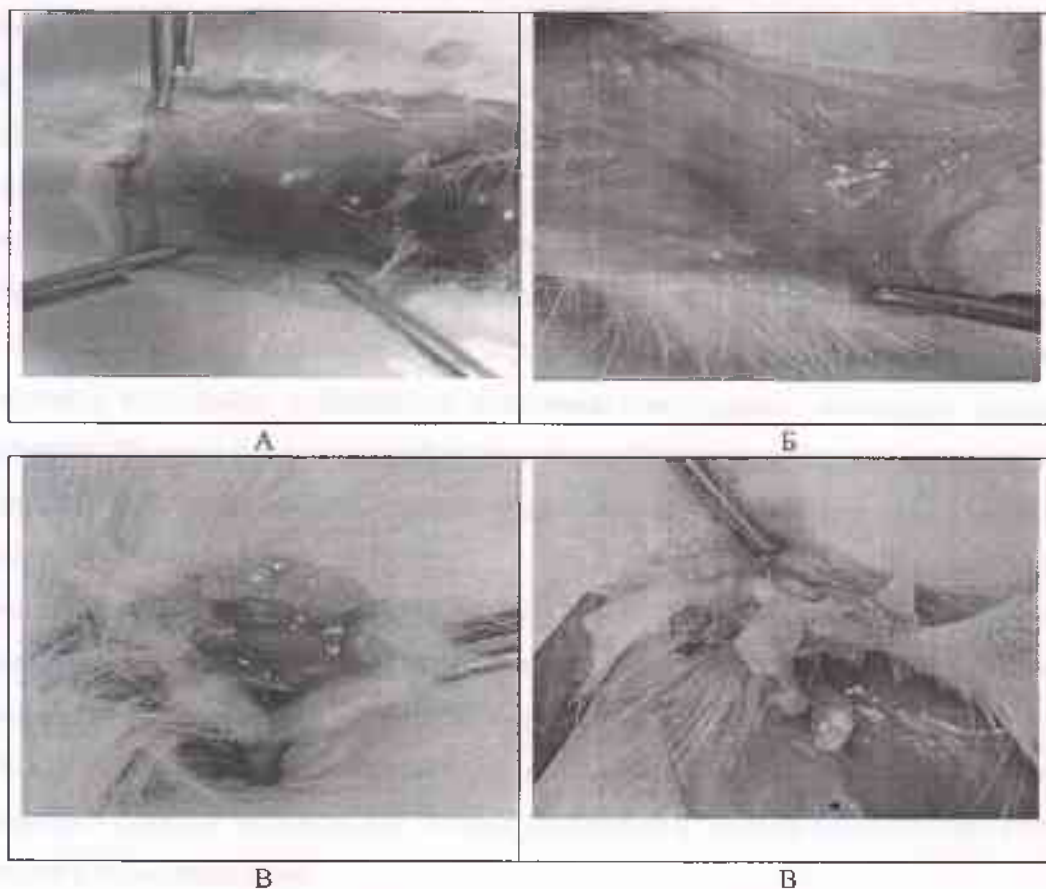
Таким образом, динамика течения асептического воспаления полностью соответствовала картине периферической крови. Так, в первые сутки после моделирования асептического воспаления в крови у животных установлено резкое снижение клеток лейкоцитарного пула. В очаге воспаления отмечалась картина сильнейшего ожога мягких тканей и появление очагов некроза. По-видимому, введение скипидара для организма животных явилось сильным стрессогенным фактором, для мобилизации которого потребовалось определенное время.

Седьмые сутки исследования охарактеризовались увеличением общего содержания лейкоцитов, преимущественно за счет повышения лимфоцитов и нейтрофилов, что способствовало усилению воспалительной реакции у экспериментальных животных. Последний, четырнадцатый, срок исследования отмечен «угасанием» лейкоцитарной реакции крови, что могло свидетельствовать лишь о том, что воспаление находится на последней разрешающей стадии. Действительно, от гнойной инфильтрации тканей не оставалось и следа, поврежденная ткань оказалась полностью замещенной грануляционной тканью. Окружающая ткань оказалась без видимых повреждений.

Из вышеизложенного следует заключить, что, инициированное скипидаром, асептическое воспаление без лечения переходит в стадию разгара на 7 сутки, тогда как к двухнедельному сроку исследования благодаря собственным защитным механизмам организма крыс завершается разрастанием грануляционной ткани. Однако следует отметить, что полного заживления раны без видимых признаков воспаления к этому сроку исследования не происходило.

Цель дальнейших экспериментальных исследований заключалась в усугублении течения асептического воспаления предварительным двухнедельным введением соединений ванадия и хрома. На рисунке 4 представлены результаты макроскопических исследований ткани воспаления в динамике наблюдений. После моделирования асептического воспаления путем подкожного введения скипидара, предварительно затравленных ВА и БК животных, производили исследования ткани воспаления через 1, 7 и 14 суток. Так, через 1 сутки наружно определялась мягкая корочка (рис.2 А). Пальпация очага воспаления вызывала у крыс сильную болевую реакцию. Границы очага не прощупывались, консистенция уплотнения была мягкой. При вскрытии под кожей определялся разлитой участок размягченной ткани с элементами некроза и сильным запахом скипидара. Признаков воспаления не наблюдалось. Ткань вокруг очага с синюшным оттенком. Кроме того, все

внутренние органы крыс имели синюшный оттенок, что являлось признаком тяжелой степени гипоксии. Кровь также имела темно-бордовый оттенок.



А – через 1 сутки; Б – через 7 суток; В – через 14 суток

Рис. 2. Макроскопическая картина раны у крыс с асептическим воспалением, затравленных ВА и БК, в динамике наблюдения

Следующие исследования проведены через 7 суток. На месте введения скипидара образовалась плотная корочка (рисунок 2 Б). При пальпации прощупывалось округлой формы уплотнение размерами от 1,5 до 4 см. При вскрытии под кожей наблюдали ограниченный очаг воспаления в виде удлиненного валика с серозным отделяемым. Гной отсутствовал.

На 14 суток исследования на коже наблюдали корочку размером 0,5-1 см, при надавливании которой выступал гной серо-зеленого или серо-белого цвета (рисунок 2 В). При пальпации прощупывали валикообразное уплотнение. При вскрытии отмечался ограниченный очаг воспаления с гнойным отделяемым творожистой консистенции серовато-белого цвета. Очаг воспаления распространялся в глублежащие ткани. Очаг воспаления полностью вычищался после выдавливания гноя. Окружающая ткань чистая.

Таким образом, проведенные исследования показали, что в результате интоксикации соединениями тяжелых металлов в картине крови наблюдали признаки иммунодепрессии, которые в первые сроки исследования проявились резким угнетением иммунокомпетентных клеток и развитием анемии. В этот срок мы наблюдали соответствующую картину воспаления, где под влиянием скипидара наблюдали явления повреждения ткани и некроза без видимых признаков воспаления. В результате развития анемии наблюдалось гипоксическое повреждение внутренних органов опытных крыс.

На 7 сутки исследования полного восстановления клеточного состава периферической крови не наблюдалось. К этому сроку исследования мы застали аналогичную картину вялотекущего воспаления с большими участками повреждения, имеющую тенденцию к ограничению. На фоне продолжающейся анемии и лейкопении в картине крови на 14 сутки исследования наблюдали повышение гранулоцитарного пула. К этому сроку исследования наблюдали переход серозного воспаления в гнойное в результате присоединения вторичной инфекции. Между тем, активной эвакуации гнойного содержимого не наблюдалось. Проведенные исследования позволили предположить, что завершение воспаления в ближайшее время у опытных крыс не прогнозируется.

Таким образом, течение воспаления в условиях предварительной затравки крыс соединениями тяжелых металлов без лечения удлинится в два раза по сравнению с течением воспаления у интактных крыс.

Заключение

На основании приведенных экспериментальных данных можно заключить, что разгар асептического воспаления у крыс наблюдался к 7 суткам исследования, тогда как к 14 суткам отмечали картину регенерации. В результате интоксикации соединениями тяжелых металлов и развития на этом фоне асептического воспаления наблюдались явления повреждения ткани и некроза без видимых признаков воспаления. Развитие анемии сопровождалось гипоксическим повреждением внутренних органов опытных крыс. На 7 сутки исследования отмечалась картина вялотекущего воспаления с большими участками повреждения, имеющего тенденцию к ограничению. 14 сутки исследования охарактеризовались разгаром воспаления с гнойной экссудацией. Таким образом, течение воспаления в условиях предварительной затравки крыс соединениями тяжелых металлов без лечения усугубляется тенденцией к хронизации процесса.

Список литературы

1. Altavilla D., Saitta A., Cucinotta D. et al. Inhibition of lipid peroxidation restores impaired vascular endothelial growth factor expression and stimulates wound healing and angiogenesis in the genetically diabetic mouse. // *Diabetes*. – 2001. - №50. – P.667–674.
2. Balmoori Jaya, Ye Xumein, Bagchi Manashi et al. Comparative effects of TCDD, endrin, naphthalene and chromium (VI) on oxidative stress and tissue damage in the liver and brain tissues of mice // *Toxicology*.- 2002.- 175, № 1-3.- P. 73-82.
3. Devalaraja R.M., Nanney L.B., Du J., Qian Q., Yu Y., Devalaraja M.N., Richmond A. Delayed wound healing in CXCR2 knockout mice. // *J. Invest Dermatol.* – 2000. - №115. – P.234–244.
4. Eming S.A., Krieg T., Davidson J.M. Inflammation in wound repair: molecular and cellular mechanisms. // *J. Invest Dermatol.*- 2007. – №127. – P.514–525.
5. Graves D.T., Nooh N., Gillen T., Davey M., Patel S., Cottrell D., Amar S. IL-1 plays a critical role in oral, but not dermal, wound healing. // *J. Immunol.* – 2001. - №167. – P.5316–5320.
6. Mori R., Kondo T., Nishie T., Ohshima T., Asano M. Impairment of skin wound healing in beta-1,4-galactosyltransferase-deficient mice with reduced leukocyte recruitment. // *Am J Pathol.* – 2004. - №164. - P.:1303–1314.
7. Miller L.S., O'Connell R.M., Gutierrez M.A. et al. MyD88 mediates neutrophil recruitment initiated by IL-1R but not TLR2 activation in immunity against *Staphylococcus aureus*. // *Immunity*. – 2006.- №24. – P.79–91.
8. Neves R.Pires, Santos T.Margarida, de Lourdes Pereira M., de Jesus Pedrosa. Comparative histological studies on liver of mice exposed to Cr(VI) and Cr(V) compounds. // *Hum. and Exp. Toxicol.*- 2002.- 21, № 7.- P. 365-369.

Рецензенты:

Абдикалиев Н.А., д.м.н., профессор, секретарь Ученого Совета НИИ КИВБ, г. Алматы;

Нурмухамбетов А.Н., д.м.н., профессор кафедры патофизиологии КазНМУ им. С.Д.

Асфендиярова, г. Алматы.