ISSN 1694-6405

И.К. АХУНБАЕВ атындагы КЫРГЫЗ МАМЛЕКЕТТИК МЕДИЦИНАЛЫК АКАДЕМИЯСЫНЫН

ЖАРЧЫСЫ

ВЕСТНИК

КЫРГЫЗСКОЙ ГОСУДАРСТВЕННОЙ МЕДИЦИНСКОЙ АКАДЕМИИ им. И.К. АХУНБАЕВА

№3 2017

Бишкек

СОДЕРЖАНИЕ

ОНКОУРОЛОГИЯ

Токтомушев А.Т., Сулайманов М.Ж., Ибраев Б.М.
Распространенность и смертность рака предстательной железы в Кыргызской Республике 89

Усупбаев А.Ч., Кылычбеков М.Б., Курманбеков Н.К., Исаев Н.А., Акылбек С., Джапаров Ж.Т., Акматов Н.Ж., Иязалиев К.Т. Результаты трансректальной мультифокальной биопсии предстательной железы 94

ПРОБЛЕМЫ МОЧЕКАМЕННОЙ БОЛЕЗНИ

Мамбетов Ж.С., Калмырзаев А.Ш. Послеоперационная оценка функционального состояния печени у больных, прооперированных по поводу мочекаменной болезни в сочетании с хроническими запорами с проявлениями пареза кишечника 97

Усупбаев А.Ч., Маматбеков Р.А., Исаев Н.А.
Современное состояние проблем мочекаменной болезни в Кыргызской Республике 101

Чернецов О.Н., Алимов Ч.Б., Чернецова Г.С. Оптимизация ведения больных с калькулезным гидронефрозом 112

РАЗНОЕ

Абдыкалыков М.Б., Евсюков В.Н., Оскон уулу А., Асилбек уулу У. Некоторые особенности патогенетических факторов в развитии рецидива стриктур уретры в отдаленные сроки послеоперационного периода 114

Асанкулов Э.К., Субанов Д.М., Теппеева Т.Х., Омурбекова М.М.
Аномалии прикрепления плаценты, как фактор риска акушерских кровотечений 118

Боконбаева С.Дж., Нуржанова С.Т., Какеева А.А., Бектурсунов Т.М.
Сравнительный анализ клинического течения врожденных и неонатальных пневмоний 123

Джакубекова А.У., Усупбаева А.А.
Изучение качества информирования пациентов по надлежащему применению лекарств 127

Жылкичиева Ч.С., Тухватшин Р.Р., Асекова К.И. Изменение цитоморфологических показателей эпителия влагалища у лабораторных крыс с экспериментальным поликистозом яичников при нарушении эстрального цикла 133

Зубань О.Н., Муравьев А.Н., Арканов Л.В., Скорняков С.Н., Новиков Б.И., Чотчаев Р.М.
Чрескожная пункционная нефростомия при туберкулезном уретрите: диапевтические возможности 138

Курбаналиев Р.М., Усупбаев А.Ч., Еркович А.А., Колесниченко И.В.
Мониторинг врожденных пороков развития мочевыделительной системы 143

Мамбетов Ж.С., Иманалиев Ч.М. Клинико-функциональное состояние почек у больных с нефроптозом на фоне висцероптоза различной степени выраженности 149

Ниязов Б.С., Динлосан О.Р., Абдылдаев Н.К., Ашимов Ж.И., Ниязова С.Б., Эраалиев Б.А.
Особенности течения раневого процесса в условиях адаптации и деадаптации к высокогорью (обзор литературы) 154

Топчубаева Т.М., Тухватшин Р.Р., Асекова К.И. Основные характеристики изменений цитоморфологии эпителиальных клеток слизистой влагалища у женщин, проживающих в зоне урановых хвостохранилищ 160

Туманбаев А.М. Климато-географические особенности распространения рака поджелудочной железы в Кыргызстане 163

Усупбаев А.Ч., Кожоналиев Т.З., Евсюков В.Н., Абдырасулов А.Д., Тургунбаев Т.Э., Токонов Б.Т.
Клинико-лабораторные особенности течения, диагностики и лечение цистита в постменопаузальном периоде 168

Усупбаев А.Ч., Кабаев Б.А., Усупбаева А.А., Иманкулова А.С., Садырбеков Н.Ж.
Периоперационная антибиотикопрофилактика в урологической практике 172

Усупбаев А.Ч., Кулукеев У.К., Евсюков В.Н., Тургунбаев Т.Э., Абдырасулов А.Д.
Способы хирургической коррекции послеоперационных повреждений мочеточников и мочевого пузыря 177

СЛУЧАИ ИЗ ПРАКТИКИ

Амираев У.А., Эргешов С.М., Амираев Р.У.
Болезнь слизистой оболочки при неправильном моделировании тела несъёмного мостовидного протеза и ее лечение 182

Байгазаков А.Т., Маманов Н.А., Усон уулу Б. Симультанное лапароскопическое лечение мультикистозной дисплазии левой почки с тазовой дистопией (анализ клинического случая) 185

Колбай уулу Э., Жаманкулова М.К. Болезнь Фурнье - как одна из тяжелых форм инфекции в практике хирурга 189

Табынбаев Н.Б., Жуков О.Б., Боровский С.П., Жумагазин Ж.Д., Малаев Н.Б., Курманов Т.А.
Первый опыт химиоэмболизации простатических артерий при раке предстательной железы 193

Табынбаев Н.Б., Мантас Тракимас, Боровский С.П., Малаев Н.Б., Абишева Ж.А., Оразбаева Д.Р.
Радиочастотная абляция злокачественного новообразования трансплантированной почки (клинический случай) 198

Копия верна
Уч. секретарь
ДС Д 14.18 585
Сыдыкова А.Б

ОСНОВНЫЕ ХАРАКТЕРИСТИКИ ИЗМЕНЕНИЙ ЦИТОМОРФОЛОГИИ ЭПИТЕЛИАЛЬНЫХ КЛЕТОК СЛИЗИСТОЙ ВЛАГАЛИЩА У ЖЕНЩИН, ПРОЖИВАЮЩИХ В ЗОНЕ УРАНОВЫХ ХВОСТОХРАНИЛИЩ

Т.М. Топчубаева, Р.Р. Тухватшин, К.И. Асекова
Кыргызская Государственная медицинская академия им И.К. Ахунбаева,
г. Бишкек, Кыргызская Республика

Резюме: Впервые проведен морфологический анализ клеток эпителия слизистой влагалища у 52 женщин, проживающих в зоне урановых хвостохранилищ. В ходе исследования у лиц основной группы регистрировались клетки с атипичными ядрами и с микроядрами.
Ключевые слова: цитоморфологический анализ, эпителий влагалища, атипичные ядра, урановое хвостохранилище.

УРАН КАЛДЫКТАРЫ ЖАЙГАШКАН РЕГИОНДУН АЯЛ ТУРГУНДАРЫНЫН ВАГИНАЛДЫК БЫЛЖЫР ЧЕЛИНИН ЭПИТЕЛИАЛДЫК КЛЕТКАЛАРЫНЫН ӨЗГӨРҮҮСҮНДӨГҮ ЦИТОМОРФОЛОГИЯСЫНА НЕГИЗГИ МҮНӨЗДӨМӨ

Т.М. Топчубаева, Р.Р. Тухватшин, К.И. Асекова
И.К. Ахунбаев атындагы Кыргыз Мамлекеттик Медициналык Академиясы
Бишкек ш., Кыргыз Республикасы

Корутунду: Алгачкы жолу уран калдыктары жайгашкан регионду 52 аял тургундарынын вагиналдык былжыр челинин эпителийине цитморфологиялык анализ жүргүзүлдү. Изилдөө учурунда, негизги группанын изилденүүчүлөрүнүн вагиналдык эпителийинде өзгөчө түзүлүштөгү ядро жана микроядролору менен клеткалар кездешери байкалды.
Негизги сөздөр: цитморфологиялык анализ, вагиналдык эпителий, өзгөчө түзүлүштөгү ядролор, уран калдыктары сакталуучу жайлар.

KEY FEATURES OF CHANGES THE CYTOMORPHOLOGY OF MUCOUS VAGINAL EPITHELIAL CELLS IN WOMAN LIVING AT ZONE OF URANIUM TAILINGS

T.M. Topchubaeva, R.R. Tuhvatshin, K.I. Asekova
Kyrgyz State Medical Academy named after I.K. Akhunbaev,
Bishkek, the Kyrgyz Republic

Resume: At first was held morphological analyses cells of mucosa vaginal epithelium of 52 women's, living at the zone of uranium tailings. During analyses were registered cells with atypical nucleus and micronucleusin persons of main group, which in norm are absent.
Key words: cytomorphology analyses, vaginal epithelium, atypical nucleus, uranium tailings.

Введение

Покровные ткани, такие как слизистые, состоящие из эпителия, являются первичным фактором защиты, непосредственно выступающими слоями при влиянии различных воздействий. Данная работа посвящена исследованию изменений морфологии клеток и клеточных структур эпителия влагалища у местных жительниц, проживающих в селе Каджы – Сай Тонского района Иссык-Кульской области [1,5].

Целостность поверхностного слоя влагалища, который состоит из плоского многослойного неороговевающего эпителия, связана с состоянием женской репродуктивной системы, тогда как цитоморфологический анализ может послужить индикатором ее состояния [2,3,4]. И таким образом, можно определить состояние барьерных функций слизистой оболочки.

Цель данной работы заключается в оценке морфологического состояния клеток слизистой влагалища у местных жительниц, проживающих вблизи уранового хвостохранилища.

Материал и методы исследования

Объектом исследования послужили влагалищные мазки 52 женщин в возрасте от 20-65 лет - местных жителей Тюпского района села Каджы-Сай и 20 женщин в возрасте от 23-57 лет, проживающих в городе Бишкек (контрольная группа). Препараты для исследования приготовлены следующим образом: мазки брали специальным гинекологическим шпателем во время гинекологического обследования, наносились тонким слоем на предметное стекло, высушивались на воздухе и фиксировались метанолом. Препараты окрашивали азуроэозином по Романовскому, дифференцировали слабым раствором уксусной кислоты, и препараты

оценивались под микроскопом с увеличением в 90-х.

В процессе исследования учитывались возраст и дни менструального цикла у пациенток, так как в каждой фазе менструального цикла наблюдается рост и изменении трофики цитоплазмы клеток под влиянием женских половых гормонов: эстрогенов и прогестероном.

Собственные результаты и обсуждения

В ходе исследования влагалищных мазков у опытной группы и контрольной регистрировались различные показатели количества клеток с микроядрами и аномальными ядрами.

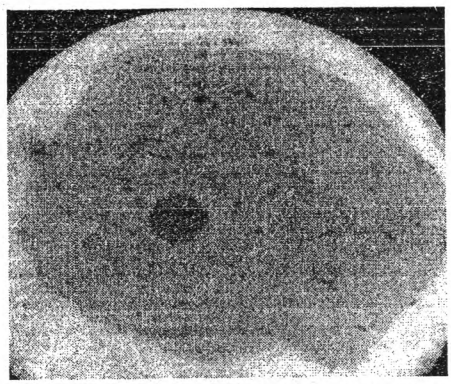

Рис. 1. Клетка поверхностного слоя эпителия, имеющая нормальную структуру ядра у женщин контрольной группы (х90).

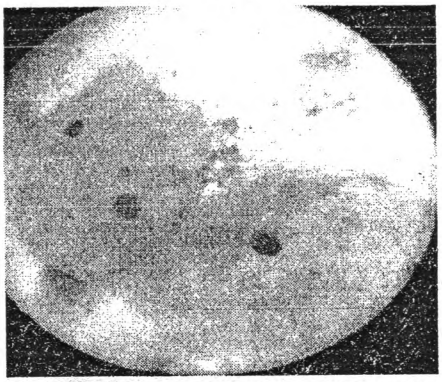

Рис. 2. Клетки поверхностного слоя эпителия у женщин основной группы с микроядрами в периферии цитоплазмы (х90).

У здоровых женщин в позднюю фолликулиновую фазу, на 12-й день менструального цикла диаметр клеток поверхностного слоя эпителия влагалища в среднем составлял 35 ± 2,1 нм, при этом не обнаруживают какие-либо морфологические изменения: овальное препикнотическое ядро, с ровными краями чаще всего было расположено в центре цитоплазмы (Рис.1). Ядро четко ограничивается от цитоплазмы более интенсивной окраской и занимает ее малую часть. При окраске азур-эозином по Романовскому ядра клеток приобретали темно-синий цвет, а цитоплазма – розовый. Клетки слизистой влагалища дают нормальную структуру без атипичных ядер, что свидетельствует о целостности их хромосомного аппарата.

У пациенток в позднюю фолликулиновую фазу, на 13-й день менструального цикла обнаруживаемые эпителиальные клетки влагалища содержат дополнительные микроядра (Рис. 2). Основное ядро занимает меньшую часть цитоплазмы, края клеток ровные. Диаметр эпителиоцитов в среднем составляет 30±1,2 нм, тогда как микроядра находятся на периферии цитоплазмы. Интенсивность окраски ядер и микроядер одинаковая (так как ядерный аппарат клеток имеет кислую среду, и поэтому принимает темно- синюю окраску в реакции с азуром из красящего комплекса). Присутствие микроядер в клетках указывает на неполноценность диплоидного набора хромосомы в этих клетках.

Рис. 3. Клетки базального слоя влагалищного эпителия у женщин основной группы при митозе клетки (х90).

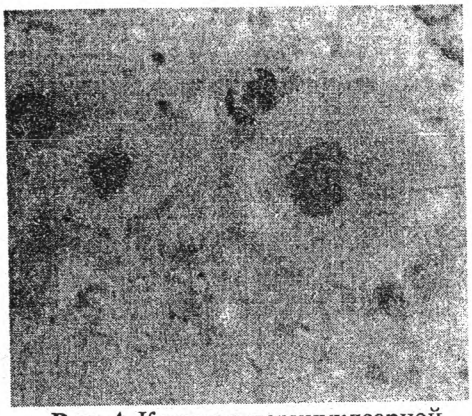

Рис. 4. Клетка с перинуклеарной вакуолью промежуточного слоя влагагалищного эпителия у женщин основной группы (х90).

У обследуемых пациентов основной группы в фолликулиновую фазу на 5 день менструального цикла видны клетки базального слоя, регистрируемые во время процесса митоза (Рис. 3). В норме клетки базального слоя имеют крупное ядро, занимающее всю поверхность цитоплазмы, диаметр достигает в среднем 18±1,2 мкм. У половозрелых женщин с нормальным течением менструального цикла клетки базального слоя в мазках не обнаруживаются, так как они являются клетками глубокого слоя, но при патологии и в менопаузе в препаратах составляют значительную часть клеток.

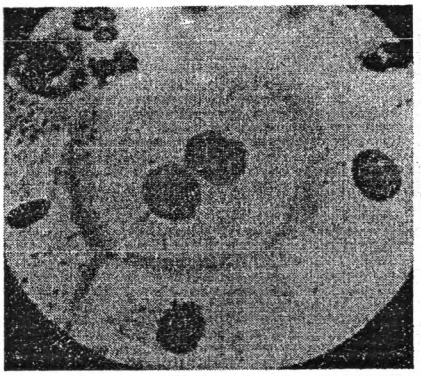

Рис. 5. Двуядерная клетка промежуточного слоя эпителия влагалища у женщин основной группы (х90).

У обследуемых женщин в фолликулиновую фазу на 6-й день менструального цикла в препарате обнаруживаются кроме эпителиальных клеток, лейкоциты- нейтрофилы, влагалищная кокобациллярная флора (Рис.5). Цитоплазма клеток влагалищного эпителия четко ограничена, в центре расположены аномальные ядра. Так, на препарате видны 2 тесно примыкающие друг к другу ядерные структуры, примерно равные по размеру, разделенные друг от друга небольшой щелью. В среднем диаметр клеток с аномальными ядерными структурами составляет менее 25 мкм, тогда как внорме такие клетки с атипичной структурой, у женщин контрольной группы не регистрировались.

У женщин основной группы в постменапаузе наблюдались эпителиальные клетки парабазального слоя слизистой, с измененной структурой ядра. В данном препарате (Рис. 6) представлена «псевдопаракератотическая» клетка парабазального слоя с интенсивно- базофильной блестящей цитоплазмой. Края ядра и цитоплазмы ровные, ноядра приобретают продольную структуру, хотя обычно парабазальные эпителиоциты имеют ядра овальной или округлой формы. Измененная цитоморфология этой клетки указывает на хромосомную патологию ядерного аппарата.

Заключение

Таким образом, у женщин, проживающих в зоне урановых хвостохранилищ в ходе исследования эпителия влагалища наблюдались клетки с атипичными

У обследуемых женщин в фолликулиновую фазу на 8-й день менструального цикла размеры клеток промежуточного слоя влагалищного эпителия несколько меньше, чем поверхностные, их диаметр составляет менее 25 мкм (Рис. 4). Ядро клеток занимает значительную часть цитоплазмы. Края цитоплазмы ровные и окрашиваются интенсивнее, чем цитоплазма поверхностных эпителиоцитов. Ядра неправильной формы, имеют изогнутости. Также обнаруживается перинуклеарные вакуоли, которые указывают на раннюю стадию апоптоза, тогда как в контрольной группе они выявлялись редко.

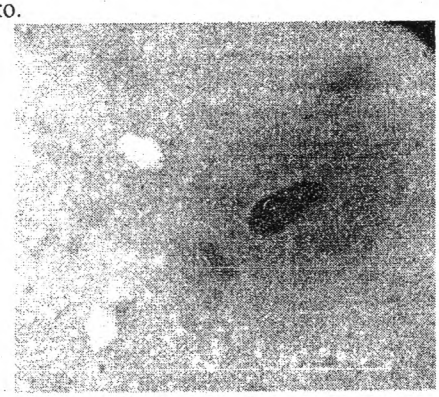

Рис. 6. Клетка парабазального слоя эпителия у женщин основной группы (х90).

ядрами и с микроядрами, которые в норме не должны присутствовать во влагалищных мазках.

Такая клеточная патология хромосомного аппарата возникает при нарушении митоза, так как процесс митотического деления клеток особенно чувствителен к воздействующих факторов. Именно в стадии митоза - метафазе, когда происходит веретена деления возникают патологические образования микроядер и формирование атипичных ядер эпителиальных клеток под влиянием факторов, цитокинетического характера.

Литература:

1. *Колмакова Т.С, Белик С.Н, Моргуль Е.В, Севрюков А.В. – Ростов н/Д: Изд-во РостГМУ, 2013. – 31с.Использование микроядерного теста для оценки эффективности лечения аллергии у детей, – Ростов н/Д: Изд-во РостГМУ, 2013. – 31с.*
2. *www.studopedia.org Морфология эпителиальных клеток влагалища, [Электронный ресурс]: доступ от 11.02.2014.*
3. *Гистология, цитология и эмибриология /под редакцией проф.Афанасьев Ю.И, проф. Юриной Н.А, пятое издание, 2002.- 715с.*
4. *Нугис В.Ю, Хвостунов И.К ,Козлова М.Г. Ретроспективная цитогенетическая оценка дозы. Уровни абберраций хромосом в отдаленные сроки после острого внешнего облучения в различных ситуациях.2015, том 55, с.341-354.*
5. *Быковченко Ю.Г, Быкова Э.И, БелековТ, Тухватшин Р.Р. Техногенное загрязнение ураном биосферы Кыргызстана.-Бишкек: АО Алтын-Тамга, 2005.164с*